

ANATOMÍA DEL CASCO DE LA VACA

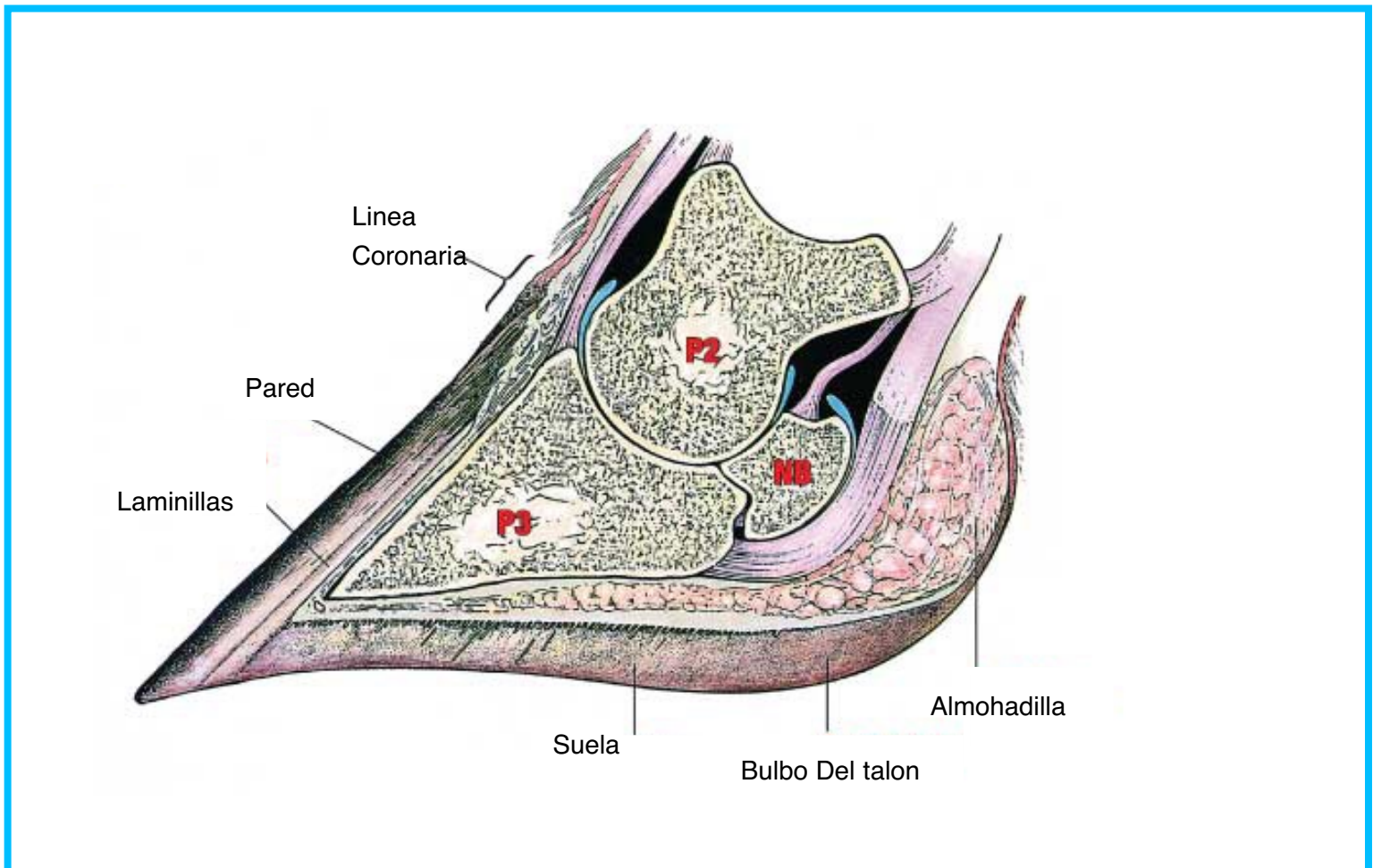
El Lechero Temas Básicos - Salud del Hato
Written by Dr. Luis Rodriguez, Dr. Jeff DeFrain

En nuestro artículo anterior, discutimos las razones de la evaluación rutinaria y el recorte de la pezuña de la vaca para mantener apropiadamente aplomos en la superficie de la pezuña.

Para un mejor entendimiento de una superficie balanceada con el peso y sustento del animal es importante que conozcamos la anatomía de las pezuñas de las vacas.

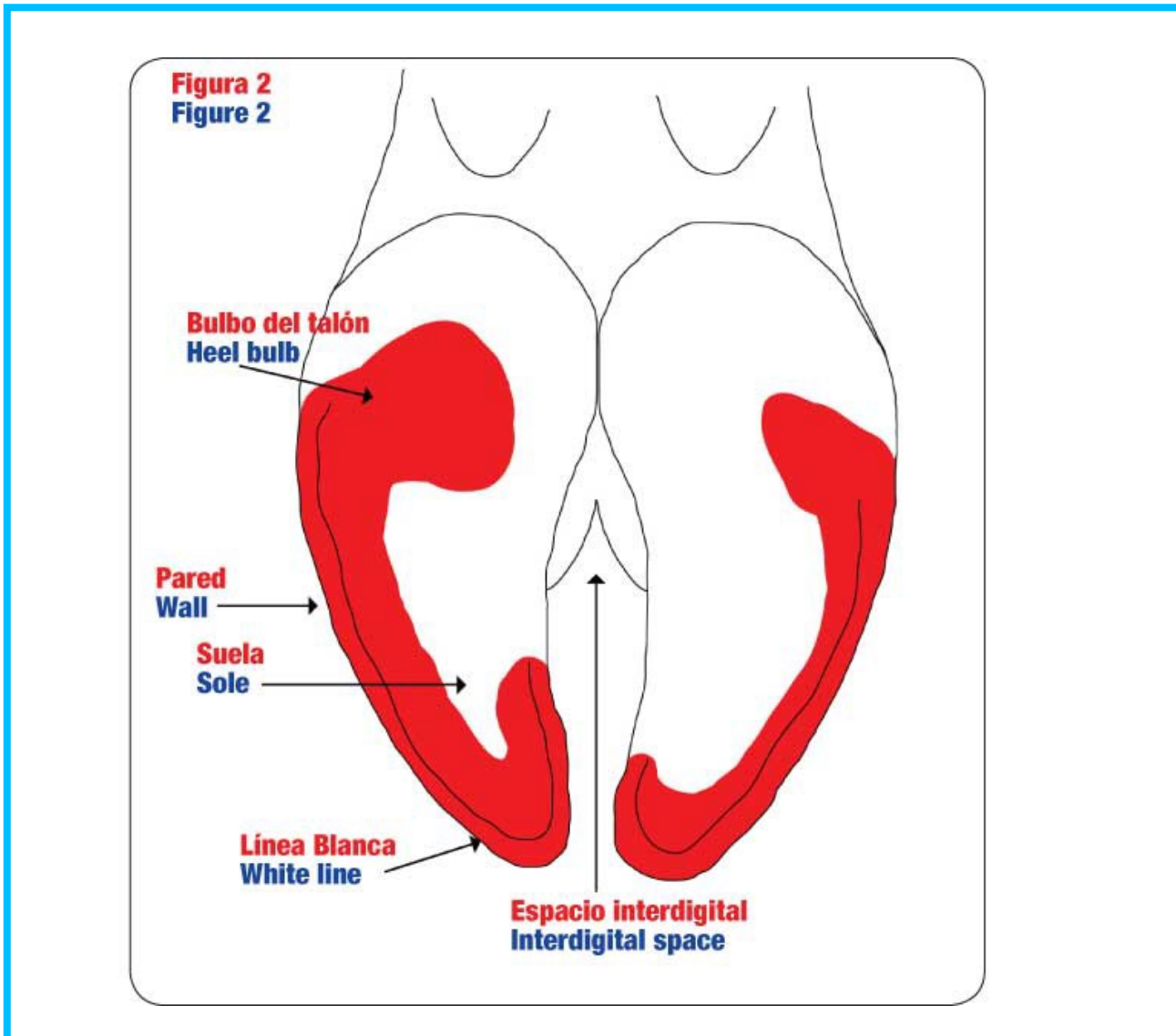
Características anatómicas

Para comenzar, nos enfocaremos en las partes anatómicas internas del casco (Figura 1). La pata de la vaca consiste en la porción del miembro por debajo de la articulación del menudillo y es similar a nuestros dedos de las manos y pies. Figure 1



La pata de la vaca tiene dos dedos que están protegidos por la superficie cornea de la pezuña. Cada dedo contiene cuatro huesos: 1) Falange 1 (P1; No se muestra en las figuras), Falange 2 (P2), Falange 3 (P3), y el hueso navicular (NB). Todos estos huesos sirven como soporte de la pata y el resto del cuerpo. Los otros componentes internos de la pata incluyen:

- Corión (Corium): flujo sanguíneo y nervioso a las áreas de la pezuña que producen casco.
- Almohadilla (Digital cushion): Tejidos que funcionan como un absorbedor de presión entre el P3 y el Corión. Además sirve como una bomba que impulsa la sangre hacia arriba de las piernas de la vaca cuando esta camina.
- Laminillas (Lamellae): Fibras fuertes que unen la pared del casco y el P3.



Superficie de la pezuña

Figure 2 Ahora estudiaremos los componentes de la superficie de la pezuña como se observará cuando se hace un examen o recorte de la pezuña (Figura 2). La superficie que soporta el peso de la vaca esta sombreada en rojo y consiste del bulbo (bulb), pared (wall) y la suela (sole). Los componentes de la superficie de la pezuña incluyen:

- Bulbo del talón (Heel bulb): esta compuesto por un tejido suave y corneo originado del mismo tejido que se encuentra en la línea coronaria (Coronary band, Figura 1).
- Pared (Wall): esta consiste en un tejido corneo tubular y muy duro, es liso y brillante, sin embargo surcos de estrés pueden encontrarse paralelamente con la banda coronaria.

- Suela (Sole): idealmente de una pulgada de grueso en la punta de la pezuña y se hace un poco más gruesa hacia la zona del bulbo.
- Línea blanca (White line): es el tejido corneo mas blando en la pezuña. Este provee flexibilidad entre el tejido duro de la pared del casco y el tejido suave de la suela.
- Espacio interdigital (Interdigital space): La piel y el tejido que separa las dos pezuñas de la pata de la vaca.

Es importante recordar que el ganado se para dentro de sus pezuñas y no sobre ellas. Como se observa en la Figura 1, P3 esta suspendido dentro del tejido corneo de la capsula de la pezuña por las laminillas y los grupos de fibras de colágeno. Este tipo de soporte permite que el peso de la vaca se transmita desde la falange (P3) a la pared de la pezuña cuando la vaca camina y la pata se coloca en la superficie donde camina el animal.

Entendiendo los componentes anatómicos de la pata y la pezuña de la vaca les ayudará a entender el conocimiento necesario para mejorar la salud de las patas del hato lechero. En los siguientes artículos, estaremos discutiendo procedimientos para un recorte funcional de pezuñas, identificación de las lesiones podales y los factores que las causan. EL

Dr. Jeff DeFrain
Research Nutritionist -
Zinpro Performance Minerals

Dr. Luis Rodriguez
Accounts Manager - California
Zinpro Performance Minerals

<http://www.progressivedairy.com/el-lechero/espanol/temas-basicos/salud-del-hato/3419-0907-el-espanol-anatomia-del-casco-de-la-vaca>