

PATOLOGIAS PODOALES INFECCIOSAS Y NO INFECCIOSAS

Autor/es: Bruno Rutter

La producción lechera a nivel mundial ha experimentado un notable incremento en cuanto a las técnicas, genética, alimentación, manejo de los animales. Se han modificados los esquemas de producción, haciendo que las hembras lecheras sean verdaderas máquinas productoras; por lo tanto los animales se encuentran en un constante estrés, haciéndose más susceptibles a enfermedades.

Dentro de las causas que afectan a los bovinos lecheros en producción, las patologías podales son el tercer grupo de enfermedades que interfieren con la producción. El productor implementa con asistencia técnica programas de manejo reproductivo y control de mastitis con resultados positivos. No sucede lo mismo con el grupo de enfermedades podales, donde o se desconoce que ellas estén presentes o solo se actúa en los animales con lesiones muy evidentes, pero sin un programa definido.

Las enfermedades podales no matan al animal pero lo invalidan, causando pérdidas en su fertilidad y en su producción, incrementando los descartes y los tratamientos individuales y poblacionales, el descarte de leche, la pérdida de la condición corporal y la pérdida de tiempo del personal para atención de los animales afectados.

Las vacas que sufren distintos problemas podales disminuyen su producción lechera. Hay varios autores que han estudiado el tema y que han demostrado, con cifras precisas, las pérdidas en producción de las vacas. Si se analiza que a una vaca con cojera le es difícil caminar y por lo tanto su ingesta va disminuir, es lógico pensar que su producción lechera también disminuirá. Uno de los puntos importantes en esta pérdida es que la mayoría de las afecciones aparecen entre los 30 a 90 días pos parto, donde la vaca está en su pico de lactancia y, si este es afectado, difícilmente esa vaca llegue a la producción esperada para la cual estaba genéticamente capacitada. Rutter (1989) detectó en 7 hatos lecheros con un total de 1.456

vacas con una producción promedio diaria de 17 litros, la existencia de 100 vacas con claudicación debido a diferentes patologías. La merma de leche promedio para estos animales fue de 21,2 % con rangos que iban desde el 5,6 al 46,2 %. Luego del tratamiento, el 48,0 % de las vacas afectadas volvieron a su producción inicial entre 2 a 3 semanas más tarde. El resto nunca llegó a la producción anterior a la afección y 20 animales fueron descartados por no poder ser recuperados.

Tanter (1991) en Nueva Zelanda estudió tres hatos con un total de 838 vacas y encontró una incidencia de 16,0 % de problemas podales. Haciendo la comparación de vacas afectadas (va) con vacas control (vc) encontró en producción de leche una pérdida del 8,8% (3.296 vs 3.615lts de leche en va vs vc); de 8,2% de Kgr. de grasa (va 145 vs vc 158); de 10,6% de proteínas en Kg va 110 vs vc 123) y 4,7% menos días lactancia (va 241 vs 253 vc).

La acción de la claudicación sobre la fertilidad, está relacionada íntimamente al momento reproductivo en que se inicia el problema podal, la gravedad del mismo y al tiempo y forma de evolución. Es muy importante este impacto cuando sucede dentro de los 30 a 90 días pos parto pues actúa directamente aumentando el intervalo parto concepción.

Una vaca con claudicación reduce su actividad de monta cuando está en estro y difícilmente se deje montar, pasa más tiempo en decúbito (Greenough P. (2009). El dolor y el estrés que la afección podal produce, interfiere en la endocrinología reproductiva, en vacas con patologías podales, manifestándose esto en menor tasa de preñez al primer servicio, así como una mayor incidencia de quistes ováricos. (Melendez, P. 2002)

Lucey et al. (1986), estudió la asociación entre los problemas podales y la fertilidad en 770 vacas lecheras observando que en aquellas con problemas el intervalo parto-primer servicio se aumentó en 7 días el intervalo parto concepción aumentó en 11 días y el intervalo entre parto aumentó entre 17 a 30 días; las vacas presentaron problemas de suela y lesiones en la línea blanca; las lesiones en suela aparecieron entre los días 30 a 70 pos parto. Cuando las cojeras aparecen dentro de los 63 días anteriores al servicio, la preñez a primer servicio fue de 31 %.

En un principio la pérdida de la condición corporal puede manifestarse solo como un enflaquecimiento del animal, desaparición de las deposiciones grasas en cadera, parrilla costal, región escapular, etc.; si la situación persiste con una claudicación crónica, que produzca dolor intenso, se llega a atrofiar de masas musculares, siendo esta condición irreversible.

- Britt (1992) informó que la pérdida en la condición corporal de 0,5 o más lleva a pérdida de sus funciones reproductivas si esto ocurre durante las primeras 5 semanas pos parto y considera que es necesario unos 60 días o más para que un folículo primordial evolucione a un estado ovulatorio.

Incidencia

Son pocos los países que tienen datos nacionales; Israel es uno de ellos con una incidencia del 5 % cubriendo el 95 % de las vacas lecheras por el programa Hachaklait.

Borges y col (1992) encuentran en Brasil que en bovinos lecheros en explotación extensiva la incidencia es del 11,1 % y en explotación intensiva de 14,11 %.

En la República Oriental del Uruguay, Acuña (1999) (comunicaciones personales), informa un 23 % de animales afectados y en el 2004 sobre 8526 bovinos razas Holstein Uruguayo y Jersey encuentra entre un 11 a un 29 % de animales con diversos problemas podales.

En la República Argentina no hay registros nacionales, solo hay datos de experiencias profesionales de grupos de establecimientos en los cuales el problema podal ha tenido relevancia y se ha necesitado de la asistencia profesional. Rutter (2005, comunicación personal) menciona que de datos personales y de colegas, de un total de 15.826 vacas lecheras raza Holando Argentino una proporción de 6.0 % como mínimo y un 35 % como máximo promedio 21,6 % (3425 vacas) tenían problemas podales y de ellas, la incidencia fue mayor en vaquillonas de primer parto que en vacas.

Factores de riesgo de las patologías podales:

ANIMAL: edad; producción; período de transición; genética.

NUTRICIÓN: acidosis sub clínica (SARA); insuficiencias minerales; exceso de proteína, o hidratos de carbono; dieta pobre en fibra.

ENFERMEDADES SISTÉMICAS: hipocalcemia; cetosis; enfermedades infecciosas.

MANEJO: concentración de animales; distribución de la alimentación; comportamiento animal; desvasado incorrecto; mal manejo de pediluvios.

AMBIENTE: higiene; instalaciones; pisos; estrés calórico; bebederos.

Clasificación de las afecciones podales:

La presente es una clasificación en la que únicamente se tienen en cuenta las enfermedades que tienen una mayor importancia por su prevalencia e incidencia en la producción. Esta clasificación se basa en una división por agentes etiológicos en infecciosas o no infecciosas.

PATOLOGÍA INFECCIOSAS:

- Dermatitis Digital.
- Dermatitis Interdigital.
- Erosión de talones.

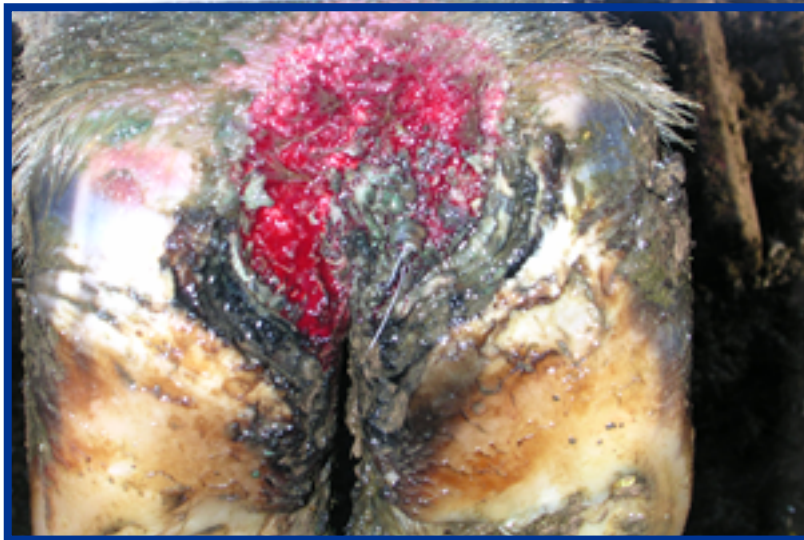
- Flemón interdigital.

Dermatitis Digital

Definición:

Ulceración superficial circunscrita de la piel que bordea el margen coronario, con reborde de epitelio y dermatitis crónica. Con frecuencia es aparentemente contagiosa. Cojera variable, frecuentemente grave.

La dermatitis digital (DD) fue descrita por primera vez en Italia por Cheli y Mortellaro en 1974. Durante el 10th. Simposio Internacional de Cojeras en Rumiantes llevado a cabo en Lucerna Suiza en 1998, durante el work shoop sobre estandarización de las enfermedades podales infecciosas dirigida por D. Döpfner, participaron investigadores de: Italia; Suecia, Suiza; Holanda; USA; Austria; Alemania; Canadá; Reino Unido; Israel; España y Eslovenia. En el mismo Simposio, D. Read informa sobre biopsias remitidas por veterinarios de: Reino Unido; Italia; España; Holanda; Canadá; Japón; Austria; Australia; Chile, Méjico; Argentina; Sud África, Israel; y Eslovenia.



Predisposición:

No se conoce.

Etiología:

Según estudios hechos se ha podido encontrar en cortes histológicos teñidos en base a coloraciones argénticas: Espiroquetas. Son del género Treponema sp.; Read (1995) en California pudo lograr la transmisión en terneras Holstein de 4 meses de edad, repitiendo las condiciones ambientales en las que

vivían, creando un estado de anaerobiosis en el lugar de desarrollo de la lesión.

Bacteriología:

No se asilan microorganismos específicos. Solo se ha aislado *Treponemas* sp.

Prevención:

El uso de baños de pezuñas con productos comerciales puede resultar eficaz siguiendo el siguiente protocolo:

- 1 Tratamiento individualizado de todos los animales con lesiones clínicas.
- 2 Paso de las vacas por el pediluvio a la salida de la sala de ordeño con una frecuencia mínima de una vez por semana. En explotaciones en las que se encuentran afectados muchos animales puede hacerse necesario incluso el baño diario.
- 3 Si la incidencia de dermatitis digital es fuerte deberán arbitrarse medidas para pasar por el baño las vaquillonas y vacas secas que de otro modo actúan como reservorios.

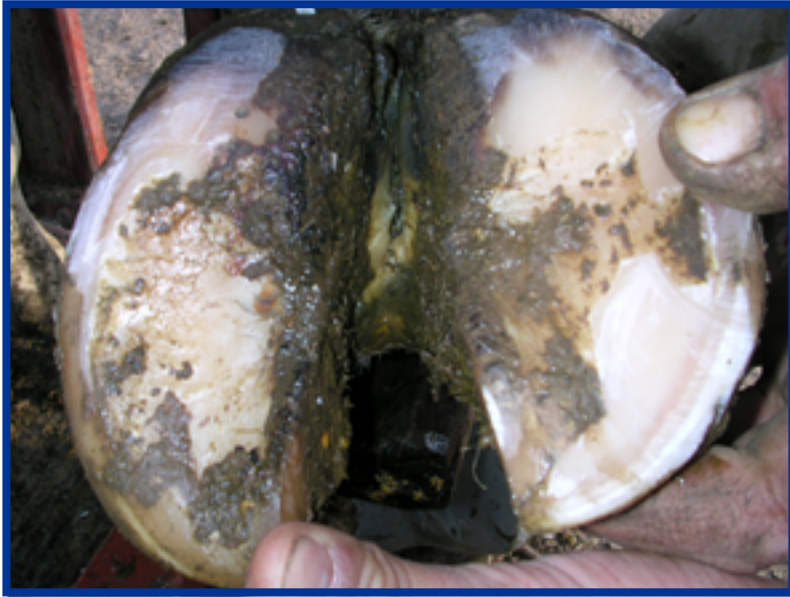Tratamiento:

Se comprobado que se consiguen más curaciones efectivas de casos complicados aplicando oxitetraciclina en polvo, sulfato de cobre o ácido metacresol sulfónico por medio de un vendaje ligero. Con ello se obtiene un efecto de 24 horas incluso con condiciones ambientales poco higiénicas. Estos vendajes deberán ser retirados en un plazo no superior a tres días.

Dermatitis Interdigital

Definición:

Inflamación de la piel interdigital, sin extensión a los tejidos profundos. En grado variable de frecuencia, se presenta una alteración en la formación del bulbo corneo. Las fisuras en el bulbo corneo, pueden conducir a la contusión del corion y finalmente, a una ulceración. En los estadios iniciales, puede presentarse o no una ligera cojera, que puede transformarse en una cojera grave y crónica en función de las deformaciones en el bulbo corneo.



Incidencia:

Ampliamente distribuida en ciertas condiciones de ambiente y humedad.

Etiología:

Irritación crónica leve en condiciones húmedas, en la que la infección secundaria por bacterias es importante.

Bacteriología:

Bacteroides nodosus, se aísla frecuentemente en algunas áreas. Fusobacterium necrophorum, se encuentra también presente.

Patogenia:

Es una dermatitis caracterizada por infiltración de células polimorfonucleares en las estructuras dérmicas afectadas por la infección bacteriana asociada de la capa germinal.

Prevención:

Mejorar la higiene ambiental. Control en todas las categorías. Pediluvios programados

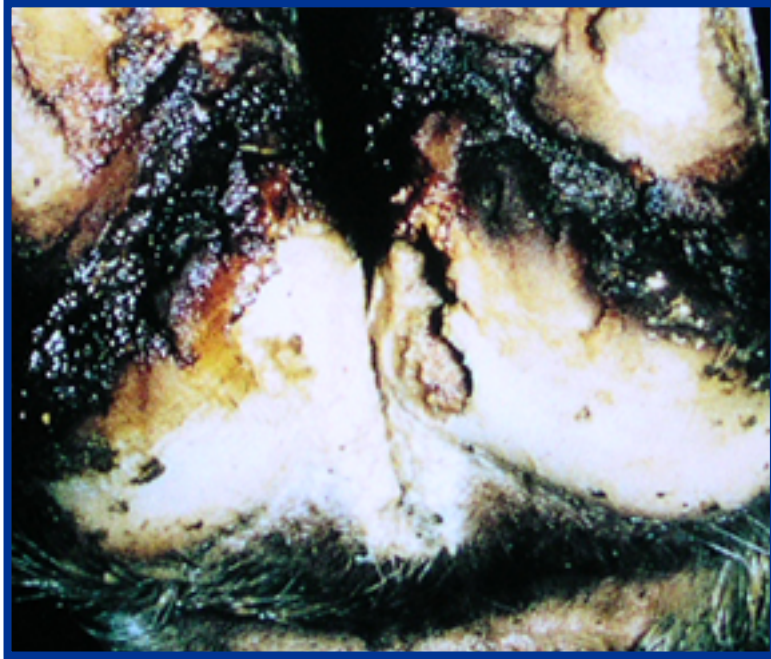Tratamiento:

Aplicación local de antibióticos, pediluvio.

Erosión de Talones

Definición:

Pérdida irregular de la queratina en la región de los talones, en forma de depresiones irregulares semejantes a hoyos o bien en forma de acanaladuras oblicuas más profundas, afectando generalmente con más gravedad los dedos posteriores que a los anteriores. Cojera imperceptible o ligera, a pesar que las fisuras crónicas profundas pueden producir una grave cojera a causa de las alteraciones del corion.



Incidencia:

Ampliamente distribuida en los bovinos.

Predisposición:

Ambiente húmedo, posible secuelas de dermatitis digital o interdigital.

Etiología:

Es una posible secuela de la dermatitis digital en interdigital, ligada al ambiente húmedo y a alteraciones en el crecimiento de talones.

Patogenia:

Producción imperfecta de queratina y destrucción de la misma. El corion sufre traumatismos debido a su exposición al exterior y contusión de los bordes de las fisuras.

Bacteriología:

Bacteroides nodosus (*Dictiobacter melaninogenicus*), *Fusobacterium necrophorum*.

Prevención:

Mejorar la higiene en zonas de concentración de animales. Pediluvio.

Tratamiento:

Corrección de las anfractuosidades de los talones, aplicación local de oxitetraciclina en polvo y suave vendaje.

Flemón Interdigital

Definición:

Inflamación aguda de los tejidos subcutáneos de la región interdigital, caracterizada por tumefacción que posteriormente afecta con frecuencia a la corona y a la piel interdigital y que puede extenderse próximamente. En común la necrosis secundaria de la piel interdigital.

El grado de cojera oscila de ligero a grave.

Incidencia:

Esporádica.

Etiología:

El *Dichelobacter nodosus*, reside habitualmente en la piel, produce una proteasa que actúan disgregando la integridad cutánea; y una endotoxina promotora del crecimiento del *Fusobacterium necrophorum*, el cual produce una elastasa que aumenta la inflamación y destruye la piel; y una exotoxina que inhibe la función leucocitaria, al mismo tiempo promueve el crecimiento de la *Tuerperella pyogenes*, produce una toxina que induce la infección purulenta. Otras bacterias encontradas: *Prevotella spp*, *Pophyromonas spp*, *Streptococcus spp*, *Staphylococcus spp* y *Treponemas*.

Factores de riesgo:

Maceración de la piel por contacto con ambiente húmedo, materia fecal y orina; micro traumas producidos por pastos duros, o elementos punzantes. El barro y algunos microbios, carcomen el cuerno de los talones y ablandan la piel del espacio interdigital.

La permanencia continua de los animales en barro permite una permeabilidad cutánea mayor de lo habitual. Zona de riesgo son comederos, aguadas, concentraciones de animales.

Patogenia:

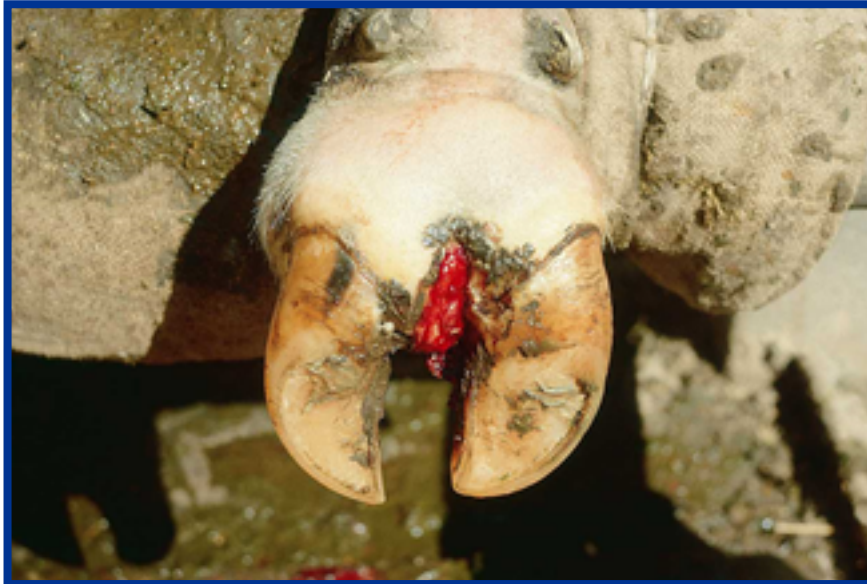Se presenta una hinchazón en espacio interdigital con mucho dolor y cojera evidente, a las 72 horas hay necrosis licuefactiva de la piel interdigital y exudación, celulitis, tejido de granulación, resultando eventualmente una hiperplasia interdigital. Los casos muy avanzados, pueden desembocar en artritis séptica y otras complicaciones más profundas.

Prevención:

Mejorar la higiene en zonas de concentración de animales.

Tratamiento:

Antibioticoterapia. Debe iniciarse el tratamiento al primer síntoma de cojera y sin lesión aparente del espacio interdigital.



PATOLOGÍA NO INFECCIOSAS:

Las patologías de origen no infeccioso son causadas por la interrupción en la producción y formación del cuerno o por causas mecánicas; en los dos casos se produce un aumento de presión dentro del estuche corneo, que llevan a modificar la circulación sanguínea de los tejidos podales por interrupción de la micro circulación o por daño endotelial. Esto produce una degradación del colágeno, alteraciones en la almohadilla plantar e interrupción en la formación del cuerno. Todas estas alteraciones internas nos llevan a las distintas manifestaciones:

- Pododermatitis aséptica difusa (Laminitis sub clínica)
- Fisuras horizontales y verticales.
- Úlcera podal
- Hemorragias de suela.
- Úlcera y absceso de pinza.
- Enfermedad de la Línea Blanca.
- Hiperplasia Interdigital.

Pododermatitis Aseptica Difusa: (Laminitis Sub Clínica).

Definición:

Inflamación difusa, sub aguda o crónica del pododermo, generalmente están afectados varios dedos. Es más frecuente encontrar casos crónicos sin estadios agudos (sub clínica). Con el tiempo se presenta malformación de la pezuña con líneas horizontales (sin llegar a ser una fisura), pared dorsal cóncava, línea blanca engrosada, con hemorragia. Andar rígido, pero sin cojera, excepto en el caso que se desarrolle una úlcera podal.

Incidencia:

Los casos sub clínicos y crónicos están ampliamente difundidos en las explotaciones ganaderas intensivas.

Predisposición:

Factores hereditarios (probados en Jersey); parto, estrés alimentario (acidosis láctica del rumen) derivado de un aporte excesivo e irregular de carbohidratos y proteínas en el momento del parto. Pisos, caminos, corrales. Estrés calórico.

Patogenia:

Durante el peri parto y el inicio de la lactancia, el tejido conectivo del aparato suspensorio de la falange distal sufre cambios; esto lleva a una cantidad de eventos dentro de la cápsula:

- 1 disminución de la estabilidad del sistema colágeno de la dermis.
- 2 aumento de la movilidad de la falange distal dentro de la cápsula cornea.
- 3 aumento de la presión en la dermis y el tejido vivo.
- 4 separación de elementos del tejido blando, y de los vasos sanguíneos.

A partir de estos sucesos se produce hemorragias que varían en tamaño y severidad; exudación de sangre y suero, con aparición posterior de grietas en la pared cornea, perfil cóncavo y línea blanca engrosada. La desviación de la falange distal, se hace evidente con el tiempo suelas manchadas con sangre proveniente de hemorragias, planta de grosor disminuido o ulcerada. Lesiones en la línea blanca pueden desarrollar una ulceración del pododermo de la pared (enfermedad de la línea blanca). Lesiones en la unión de planta y talón. Microscópicamente se observa edema, hemorragias y trombosis en los estadios agudos. En los estadios terminales, se observa fibrosis y trombosis crónica.

Prevención:

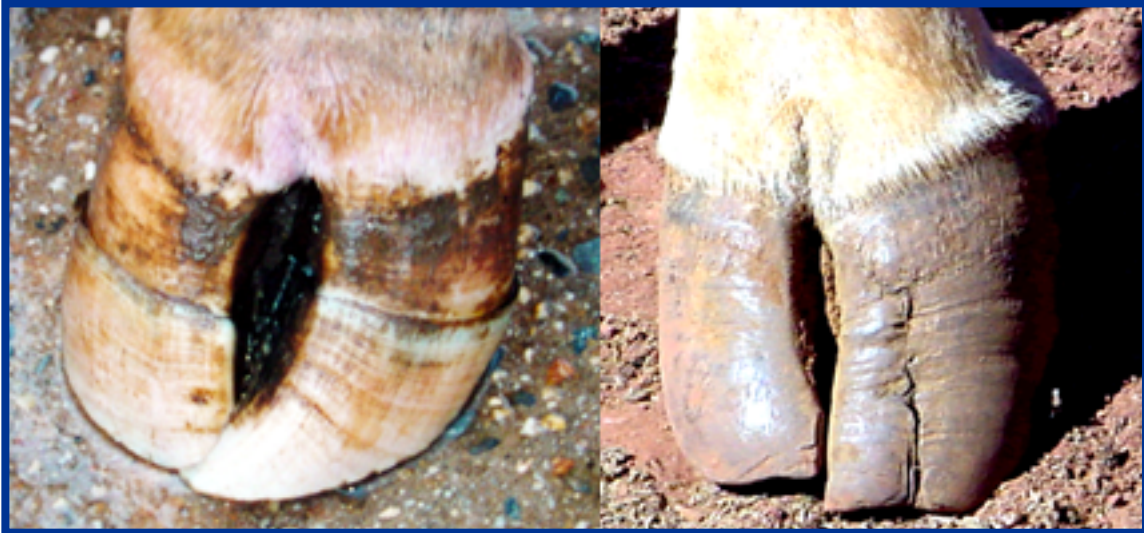Corrección nutrición y alimentación, mejorar los pisos (abrasivos, resbaladizos).

Tratamiento:

Desvasado correctivo.

Fisuras Horizontales y Verticales***Descripción:***

Son el resultado de una interrupción en la producción del cuerno. Las fisuras horizontales, el cuerno de la pared tiene una fisura paralela al borde coronario. Las longitudinales van desde proximal a distal, en algunos casos parten desde el borde coronario.



Factores de riesgo:

Infecciones sistémicas. Estrés metabólico o episodio de Laminitis sub clínica.

Patogenia:

No está del todo dilucidada, posibles componentes biomecánicos

Prevención:

Corrección nutrición y alimentación. Suplementación mineral

Tratamiento:

Desvasado correctivo

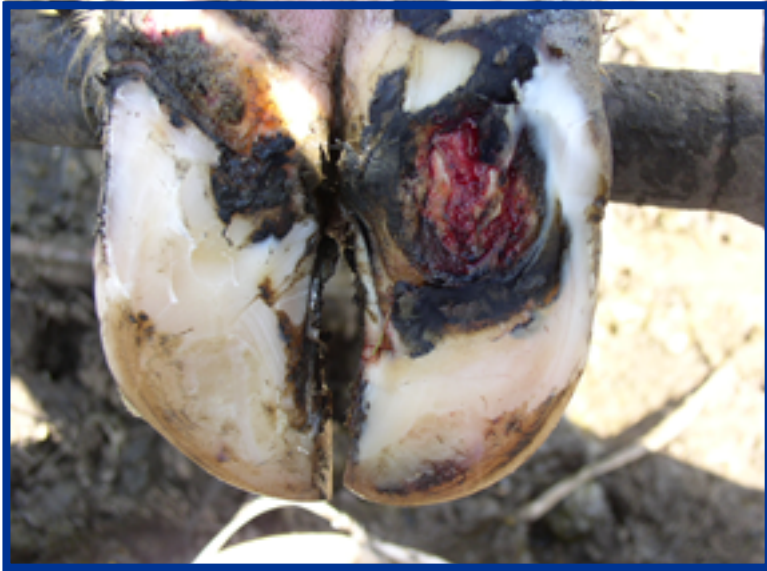Úlcera Podal

Descripción:

Destrucción del cuerno con perforación de la cápsula (suela), dejando expuesto el corion subyacente a infecciones.



Foto Internet



Factores de riesgo:

Exceso de tiempo en corrales de espera. Laminitis sub clínica. Superficies duras y abrasivas. Desbalance en forma y apoyo de la pezuña

Patogenia:

Falla en las estructuras de soporte de la falange distal causada por acciones mecánicas o problemas metabólicos, que llevan a la dislocación de dicha falange y a la interrupción en la producción de cuerno de la suela en contacto con el tubérculo flexorio de la falange distal.

Generalmente se produce en los dedos laterales del miembro posterior.

Prevención:

Superficies correctas sin anomalías. Pezuñas bien apoyadas y formadas. (desvasado preventivo sistemático)

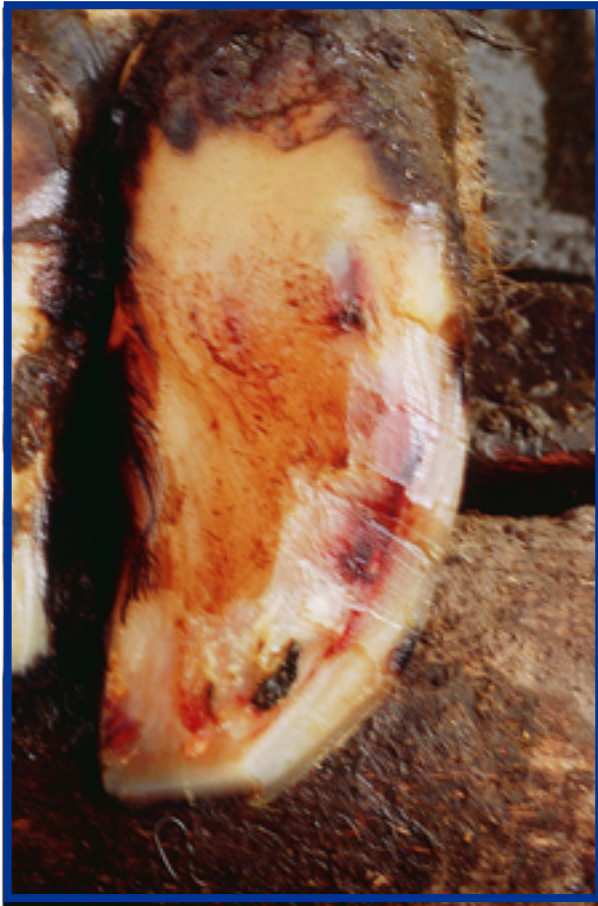Tratamiento:

Limpieza profunda alrededor del área de la úlcera para minimizar la presión sobre el corion. Utilización del taco en el dedo contra lateral.

Hemorragias de Suela

Descripción:

Decoloración del cuerno de la suela (rosado, rojo, azulado o amarillo). Sangre incorporada dentro del tejido corneo.



Factores de riesgo:

Exceso de tiempo en corrales de espera. Laminitis sub clínica. Superficies duras y abrasivas. Suela muy fina y sobre crecimiento del talón. Lesiones mecánicas. Desbalance en forma y apoyo de la pezuña

Patogenia:

Las lesiones ocurren primariamente debido a un excesivo soporte del peso y/ o por un trauma mecánico de la pezuña que está debilitada. El daño a los tejidos vivos produce hemorragia dentro del tejido corneo. La sangre se incorpora a la producción del cuerno.

Prevención:

Superficies correctas sin anomalías. Mejorar el confort animal

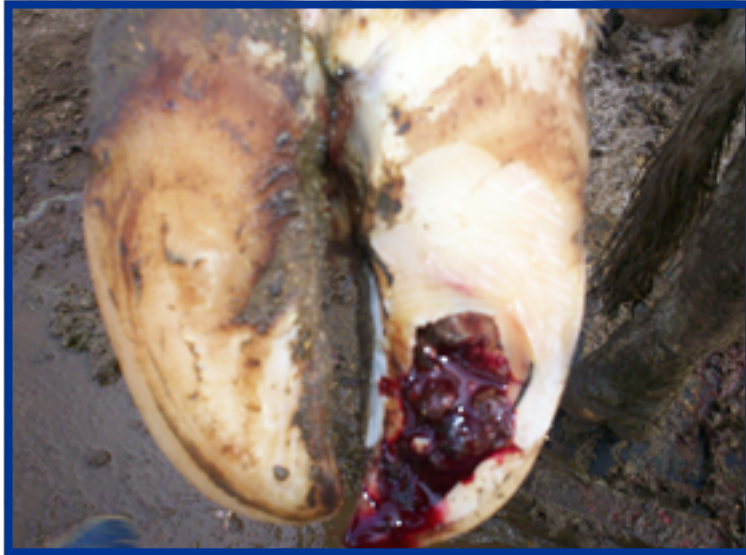Tratamiento:

Desvasado correctivo

Úlcera y Absceso de Pinza

Descripción:

Abrasión con penetración en la cápsula cornea en la zona blanca en la punta. Se puede explicitar el dolor aplicando presión en la punta con una pinza de tentar.



Factores de riesgo:

Superficies irregulares o abrasivas. Suela muy fina (excesivo desgaste o desvasado). Suela muy fina expuesta a barro. Estrés metabólico o episodio de Laminitis sub clínica.

Patogenia:

Daño mecánico en la pinza (a veces por micro trauma). Por una infección o inflamación. Complicaciones incluye la necrosis de la cápsula y del hueso de la falange distal.

Prevención:

Disminuir la concentración de animales en los corrales de encierre previo y pos ordeño. Corrección de pisos abrasivos o resbaladizos. Corrección de la alimentación y nutrición.

Tratamiento:

Aplicación de taco en el dedo contra lateral. Desvasado correctivo. Amputación del dedo.

Enfermedad de la Línea Blanca:

Descripción:

Separación de la Línea Blanca. Se puede formar un absceso entre la unión de la pared con la suela y migra hacia proximal, llegando hasta la banda coronaria.



Factores de riesgo:

Daño mecánico. Superficies irregulares, pedregullo, abrasivas. Episodio de laminitis sub clínica (cuerno de calidad inferior).

Patogenia:

Estructura local debilitada con separación entre suela y muralla, que puede moverse hacia dorsal.

Exposición o penetración del cuerno, exposición de la dermis e infección.

Prevención:

Superficies correctas sin anomalías. Desvasado correctivo. Mejorar la nutrición, minerales.

Tratamiento:

Limpeza profunda alrededor del área de la úlcera para minimizar la presión sobre el corion. Utilización del taco

Hiperplasia Interdigital

Definición:

Reacción proliferativa de la piel interdigital y/o del tejido subcutáneo, formando una masa dura. Es bilateral o cuadrilateral en toros jóvenes entre 1 a 2 años de edad. En el espacio interdigital aparece una estructura fibrosa de variado tamaño, que ocupa parte o todo el espacio interdigital; puede estar asociada a procesos infecciosos que hacen variar el grado de cojera, así como el tamaño. La lesión aparece como una protuberancia en la piel del espacio interdigital, a veces parcialmente lesionada. La infección secundaria es frecuente en las lesiones graves (de gran tamaño). Cojera ausente o ligera.



Factores hereditarios:

Hay cierta confusión en cuanto a su heredabilidad; según Gotze (1952) remarca que el defecto es recesivo; pero (Went , 1961; y Eilb ,1960, nombrados por Gotze) sostienen posteriormente una indefinición en cuanto a su carácter dominante o recesivo; pero no tienen duda sobre su carácter heredable. Las distintas apariencias que presentan los crecimientos en el espacio interdigital, hacen de que se considere heredable cuando se encuentra ubicado en entre las dos pezuñas, y por lo menos en dos miembros. La aparición unilateral en miembro posterior de un animal adulto, está asociado comúnmente a una causa secundaria de origen digital (Dermatitis Interdigital).

Incidencia:

Generalmente esporádica, común en algunas razas de carne y en toros de centros de inseminación artificial. Con frecuencia está acompañada por una dermatitis interdigital grave. En hacienda lechera (Clarkson, MK. 1990;y Russell, A.M. 1982) registran una incidencia de un 4 % de animales dentro de los que manifiestan rengueras.

En Holanda Holzhauser, D. (2006) informa que encuentra una prevalencia de 6,1 % dentro de las patologías podales, y el 50 al 100 % de los callos presentan concomitantemente lesiones de dermatitis digital. Como tratamiento la asportación quirúrgica es la más indicada, no sutura la lesión en piel posterior. Vendaje sin utilización de algodón y cambia el mismo los días 4 y 7 pos cirugía; en el día 10 se saca definitivamente. Las complicaciones que se pueden producir son: hemorragias pos quirúrgicas, artritis causada por lesionar la cápsula articular, flemón interdigital si no se extrae completamente la grasa interdigital, e infección en la herida en casos no utilizar una buena técnica, limpieza y correcto vendaje posterior. Evalúa 105 casos con un resultado positivo del 90 % después de un año.

Bacteriología:

En los procesos primarios, no parece intervenir ningún microorganismo. En los procesos secundarios ulcerativos y necróticos, se encuentra hongos, o Actinomyces, y B. Nodosus.

Patogenia:

La hiperplasia es causada por una irritación prolongada de la región interdigital causada por una dermatitis. La lesión es una protuberancia de la piel en el espacio interdigital; cuando es de gran grosor parece como si se originara en el medio y dorsal del espacio axial. La lesión se origina en la parte axial del dedo lateral raramente en el medial; es tejido fibroso prominente con grasa interdigital por debajo. Es frecuente la aparición de exóstosis en áreas interdigitales de la falange proximal y media, así como en la falange distal.

La hiperqueratinización comienza en dorsal de la región interdigital con hiperplasia.

Se forma entre los dedos una masa fibrosa pseudotumoral, cubierta por una epidermis hiperqueratinizada, altamente sensible al dolor. En casos más avanzados se presentan centros con estructuras más queratinizadas y descamadas de la epidermis así como lesiones ulcerativas necróticas causadas por traumas. El tejido fibroso es altamente vascularizado, contiene granulomas, algunos de los cuales incluyen pelos y folículos pilosos

En estudios histológicos se observa un proceso sub agudo o crónico con hiperqueratosis, para-queratosis y lesiones secundarias sobre puestas (heridas, necrosis, descamaciones, placas queratinizadas e infecciones locales). La dermis y la epidermis tienen un engrosamiento combinado de aproximadamente cuatro veces lo normal (de 4 mm a 16 mm de grosor).

Los casos esporádicos en un miembro, son secuelas de una tumefacción interdigital debido a otras causas. Si están afectados varios dedos, los factores hereditarios tales como grosor de la piel y distribución local de la grasa, pueden tener una importancia relativa como la dermatitis (digital o interdigital).

Tratamiento:

En caso que el callo esté presente en más de un miembro, habría que estimar la conveniencia de su extirpación.

En los casos simples, no es necesario un tratamiento, solo un desvasado para balancear los apoyos en especial en las paredes axiales para dar más espacio a la lesión. Modelar y limpiar la suela sobre todo en el espacio axial produciendo la concavidad para permitir un buen movimiento de la misma durante el apoyo.

En casos incipientes la utilización de sulfato de cobre o nitrato de plata han demostrado ser efectivos en la reducción parcial de la hiperqueratosis.

En lesiones de tamaño grande asociadas con cojera, es necesaria su resección. Se puede utilizar en estos casos cirugía invasiva (hoja e salvia, electro cauterio, o criocirugía).

PROGRAMA DE SALUD PODOLÓGICA:

1.- Conocer la prevalencia de cojeras dentro del rodeo:

Se recomienda observar el desplazamiento de cada animal sobre superficies regulares y antideslizantes y determinar si está renga o no. Se debe calificar con un sistema de puntuación simple, efectivo y debe ser siempre el mismo para cada ocasión. Las vacas afectadas tienden a caminar más lentamente, con pasos más cortos e irregulares, suelen cabecear y arquear el lomo en un intento por redistribuir el peso corporal y así evitar sentir dolor. Conocer la cantidad de vacas afectadas brinda un panorama general.

2.- ¿Cuáles son las causas de cojeras en el rodeo?

Se debe verificar cual es la causa de esa cojera, levantando los pies del animal. Esto determinará la estrategia de tratamiento. Si la evaluación se realiza justo antes de proceder con la rutina de desvase del animal.

Si el problema principal es por infección en la piel, como en el caso de la Dermatitis Digital; se deberá poner particular atención a la higiene del ambiente y de la pezuña. Los problemas en el cuerno de la pezuña resultan más difíciles de solucionar ya que su origen es multifactorial: parto, confinamiento, alimentación, nutrición y crianza.

3.- ¿Con qué frecuencia se desvasan las vacas?

El desvase correctivo sistemático se realiza en los animales que más lo requieran, será conveniente hacerlo en el momento en el cual se va a secar la vaca, ello permite que cuando ingrese nuevamente al ordeño luego del parto, sus pezuñas apoyarán y tendrán la forma correcta. No todas las vacas deben ser desvasadas, solo las que según la observación sobre piso firme demuestre esa necesidad.

La frecuencia dependerá también de la prevalencia de vacas cojas.

Los casos agudos se deben tratar lo más rápido posible. La Dermatitis Digital resulta muy dolorosa para los animales, lo cual genera renguera severa, produciendo disconfort en el animal; antes que solucionemos ese problema, antes volverá el animal a mejorar su bienestar.

4.- Organizar pediluvios a intervalos regulares

Esto permitirá mantener cargas bacterianas más bajas, impidiendo la transmisión de las enfermedades podales infecciosas.

5.- Registrar la información

Tanto en el desvasado correctivo, como los tratamientos y los pasaje por el pediluvio; deben ser registrados; cual o cales vacas, en que pata y dedo se ha trabajado, y que tratamiento se ha efectuado.

6.- Evaluación de los resultados:

De acuerdo a los datos recopilados podremos evaluar el programa y en caso de ser necesario hacer las correcciones oportunas para mejorar el mismo.

Preguntas que debe hacerse el productor:

- **¿conoce con exactitud y monitorea la cantidad de vacas con cojera en su hato?**
- Controlar la escala de movilidad cada dos meses.
- **¿conoce las principales causas de problemas podales en su hato?**
- Depende de cada patología la prevención y el tratamiento
- **¿desvasa los animales con regularidad al menos un vez al año?**
- Previene la aparición de cojeras, mejora los aplomos de los animales.
- **¿los corrales son confortables?**
- Pisos de los corrales, limpieza, concentración de animales
- **¿limpia frecuentemente el acceso a todos los corrales y comederos?**
- Prevención de zonas con alta carga bacteriana
- **¿Cómo es la iluminación dentro de la sala de ordeño?**
- Permite identificar dentro de la sala lesiones podales y tratarlas precozmente

Conclusiones:

Las lesiones podales en el bovino lechero están presente y permanecerán como las mastitis y los problemas reproductivos, los cuales se minimizan si aplicamos programas de control. El desafío es incorporar el control podal a los esquemas sanitarios tradicionales.

BIBLIOGRAFIA:

- Acuña, R. comunicación, 2 do Encuentro de Podólogos de Rumiantes del Mercosur, Colonia 8 y 9 de noviembre 2004. República Oriental del Uruguay.
- Borges, J.B.J.: y col. (1992) Incidência de afecções podais em bovinos leiteiros submetidos a diferentes sistemas de manejo. Arquivos da Escola de Medicina Veterinária da Universidade Federal da Bahia 15 (1): 34-42.
- Britt (1992) Influence of nutrition and weight loss on reproduction and embryonic death in cattle. Proc. XVII World Buiatrics Congr. 1992:143–148.
- Cheli R. y col. (1974) La dermatite digitale del bovino. Atti VI Congr. Naz. Soc. Italiana di Buiatria.

Clarkson, M.J. y col. (1990) Method of data evaluation in studies on lameness. Proc. Int. Symp, Diseases of Ruminant Digit. Liverpool, England. 177-183.

Greenough, P.; Weaver, A.D. (1997). Lameness in cattle. Ed. Paul Greenough. Third Ed. Saunders Comp.

Greenough, P. y col. (2002) Laminitis y claudicaciones en bovinos, Ed. Intermédica. Bs. As. Argentina.

Holzhauer, D (2006) Dutch surgical approach of the interdigital hyperplasia in the field. Proceeding of the XIV International Symposium on lameness in ruminant. Colonia Uruguay. Pp. 129

Lucey y col. (1986) The association between lameness and fertility in dairy cows. Vet. Rec. 118; 628-631.

Melendez, P. y col. (2002) The association between lameness, ovarian cysts and fertility in dairy cows. Theriogenology 59:927-937.

Ratzjok (1979) Pathogenesis of interdigital skin hyperplasia in cattle. Akademia Rolnicza- Poland 36:120, 39 –62.

Read, D. y col. (1995). Experimental transmission of papillomatous digital dermatitis in cattle. 38 Th. Annual meeting A.A.V.L.A. Nevada USA.

Read, D. H., Berry, S.L.; Hird; D.H.; Walker, R. (1999). Papillomatous Digital Dermatitis (Footwarts) of Cattle: Reserch Rewiew and Update. Hoff Health Conference, Modesto, California, pp 95-96.

Rosemberger, G. Malattie del bovino. Editrice Essegivi, Piacenza, Italia (1978); 563-565.

Russell y col. (1982) Survey of lameness in dairy cows. *Veterinary Record*. 111; 155-160.

Rutter, B. (1989) Influencia de las afecciones podales en la producción lechera. Vet. Arg. Vol VI N°53.

Rutter, B.; (1994) Lameness in dairy cows. Incidence in Argentina. VIII Inter. Symp. Banff. Canada.

Rutter, B. (1996) The occurrence of foot lameness in Dairy cow in Argentina. XIX W.B.C. Edinburgh, July .132.

Rutter, B. (1989). "Metacresol sulfonic acid in the treatment of interdigital dermatitis." *Veterinaria Argentina* 6: 258-260.

Rutter, B. (1991) Tratamiento con Acido metacresol sulfónico de la Dermatitis digital en el bovino. Congreso Mundial de Veterinaria, Rio de Janeiro, Brasil.

Rutter, B. (1993) Afecciones podales en el bovino, Prevención y tratamiento. Primeras Jornadas Chilenas de Buiatria, Osorno. Chile pp 29-35

Rutter, B.; Ierace, A.; Bottaro A. (2001). Digital dermatitis in Friesian cattle in Argentina, and its treatment with cefquinone. *Rev. Med. Vet.* (Buenos Aires) 82: 242-243.

Weaver, D., (1994) International terminology of digital diseases. Eighth International Symposium on disorders of the ruminant digit. Banff. Canada.

Tanter (1991) A case study of lameness in three dairy herds. New Zealand Vet. J. 39; 88 –96.

Fuente..

<http://www.engormix.com/ganaderia-leche/articulos/patologias-podales-infecciosas-infecciosas-t40271.htm>

Clic Fuente



MÁS ARTÍCULOS